



УДК 573

DOI <https://doi.org/10.32782/naturaljournal.4.2023.4>

ОСОБЛИВОСТІ ГІСТОЛОГІЧНОЇ СТРУКТУРИ ПЕЧІНКИ КАРАСЯ СРІБЛЯСТОГО РІЧКИ САМАРА (ДНІПРОПЕТРОВСЬКА ОБЛАСТЬ)

К. А. Машкова¹, Т. С. Шарамок²

Одним із найбільш показових методів впливу несприятливих чинників навколишнього середовища на організм риб сьогодні є дослідження структурно-функціональних змін у його тканинах. Зокрема, зміни у гістологічній структурі гепатопанкреасу у відповідь на дію різних стресових чинників можуть проявлятися, наприклад, у вигляді жирової дистрофії, деструкції тканин, некрозу. Дані зміни можуть бути використані як біомаркери і показують чутливість організму риби до чинників навколишнього середовища.

Уперше було проведено дослідження гістологічної структури та виявлено патології тканин гепатопанкреасу карася сріблястого (*Carassius gibelio*) річки Самара Дніпропетровської області. Узагальнені результати досліджень отримували протягом 2019–2021 рр. Дослідження проводили в межах Новомосковського району Дніпропетровської області. Для вивчення було вибрано три дослідні ділянки вздовж акваторії річки Самара, що мали різний характер антропогенного впливу.

Об'єктом дослідження були шестирічні особини карася сріблястого обох статей. Визначення віку риби проводилося по лусці за загальноприйнятою методикою. Гепатопанкреас отримували від свіжовиловленої риби шляхом анатомічного розтину. Гістологічні дослідження проводили відповідно до загальноприйнятих методик. Результати гістологічних досліджень показали наявність патологічних змін структури гепатопанкреасу у риб з усіх дослідних точок. Зокрема, було виявлено такі патології, як вакуолізація поодиноких клітин, некроз та жирова дистрофія гепатоцитів, деформація печінкових часточок. Поодинокі фіксували випадки кістозних та пігментних новоутворень, геморагічних інфільтратів, наявність ацентричних ядер. Найчастіше гістопатологічні зміни структури гепатопанкреасу спостерігали у риб поблизу м. Новомосковськ.

Одержані дані про гістологічні зміни у структурі гепатопанкреасу риб можуть бути використані для виявлення механізмів адаптації до впливу антропогенних чинників на гідробіонтів, а також дадуть можливість здійснити моніторинг стану певної популяції в умовах антропогенного тиску.

Ключові слова: карась сріблястий, гепатоцити, гепатопанкреас, патології гепатоцитів.

¹ аспірант кафедри загальної біології та водних біоресурсів
(Дніпровський національний університет імені Олеся Гончара, м. Дніпро)
e-mail: tonks1511@gmail.com
ORCID: 0000-0002-2986-4895

² кандидат сільськогосподарських наук,
доцент кафедри загальної біології та водних біоресурсів
(Дніпровський національний університет імені Олеся Гончара, м. Дніпро)
e-mail: sharamok@i.ua
ORCID: 0000-0003-3523-5283

FEATURES OF THE HISTOLOGICAL STRUCTURE THE LIVER OF CARASSIUS GIBELIO BY SAMARA RIVER (DNIPROPETROVSK REGION)

K. A. Mashkova, T. S. Sharamok

One of the most revealing methods of the influence of adverse environmental factors on the body of fish today is the study of structural and functional changes in its tissues. In particular, changes in the histological structure of the hepatopancreas in response to the action of various stress factors can manifest, for example, in the form of fatty dystrophy, tissue destruction, necrosis. These changes can be used as biomarkers and show the sensitivity of the fish body to environmental factors.

For the first time it was study the histological structure and pathologies of the tissue structure of the hepatopancreas the prussian carp (Carassius gibelio) of the Samara River of the Dnipropetrovsk region.

The generalized research results were obtained during 2019–2021. The research was conducted within Novomoskovskiy district of Dnipropetrovsk region. Three research areas along the water area of the Samara River were chosen for the study, which had a different nature of anthropogenic influence. The object of the study were six-year-old silver crucian carp of both sexes. Determining the age of the fish was carried out on the scales according to the generally accepted method. The hepatopancreas was obtained from freshly caught fish by anatomical dissection. Histological studies were performed in accordance with generally accepted methods. The results of histological studies showed the presence of pathological changes in the structure of the hepatopancreas in fish from all experimental points. In particular we were found such pathologies as vacuolization of single cells, dysplasia of hepatocytes, lipoid degeneration, deformation of liver lobules. Single cases of cystic and pigment neoplasms, hemorrhagic infiltrates, and the presence of acentric nuclei were recorded. Most often, histopathological changes in the structure of hepatopancreas were observed in fish caught near the city of Novomoskovsk.

The obtained data on histological changes in the structure of hepatopancreas of fish can be used to identify mechanisms of adaptation to the influence of anthropogenic factors on hydrobionts, and will also provide an opportunity to monitor the condition of a certain population under anthropogenic pressure.

Key words: prussian carp, hepatocytes, hepatopancreas, pathologies of hepatocytes.

Вступ

Важливою галуззю агропромислового сектору України є рибництво, тому актуальним для економіки держави є проведення досліджень фізіологічного стану риб у відповідь на дію негативних чинників навколишнього середовища для ранньої діагностики захворювань із метою попередження значних економічних утрат (Корженевська та ін., 2019).

Відомо, що надходження у водойму токсикантів не лише порушує екологічний баланс системи, а й негативно впливає на біохімічні та фізіологічні процеси в організмі риб (Farombi et al., 2007). Надлишок забруднюючих речовин у водоймі може також призвести до інактивації ферментних систем в організмі, зміни спрямованості та інтенсивності обміну речовин. Окрім того, значний рівень забруднення екосистеми може істотно вплинути на видове різноманіття біоти, серед яких домінуючими стають види, найбільш пристосовані до дії токсикантів (Мельник та ін., 2011).

За даними дослідників, в останнє десятиліття карась сріблястий є домінуючим видом промислової іхтіофауни водойм

Дніпропетровщини. Його частка від загальних виловів становить 55%. Дослідження фізіологічних показників різних видів риб указує на його високі адаптаційні можливості порівняно з іншими представниками класу (Маренков та ін., 2017).

Сьогодні дослідження змін структурно-функціонального стану тканин гепатопанкреасу є одним із найбільш інформативних методів оцінки впливу навколишнього середовища на фізіологічний стан риби. Зміни у його гістологічній структурі у відповідь на дію стресових чинників різного походження можуть проявлятися у вигляді вакуолізації гепатоцитів, жирової дистрофії, деструкції тканин, некрозу тощо. Дані зміни можуть бути використані як біомаркери і показують чутливість організму риби до чинників навколишнього середовища (Шарамок та ін., 2017).

Вивчення гістологічних змін дає можливість на ранніх етапах визначити рівень ушкодження тканин риби агентами бактеріальної, інфекційної або токсикологічної природи. Гістопатологічні дослідження можуть бути використані для ранньої діагностики симптомів захворювання, адже

частина з них іноді не має клінічних проявів (Kurchenko et al., 2021).

Метою роботи було дослідити гістологічну структуру тканин гепатопанкреасу карася сріблястого (*Carassius gibelio*) з погляду наявності патологій відповідно до ділянок із різним типом антропогенного навантаження річки Самара Дніпропетровської області.

Дослідження адаптаційних механізмів природних популяцій риб за впливу несприятливих чинників різного походження може відрізнитися і зумовлене межами стійкості різних видів (Коваленко та ін., 2018). Оскільки дослідження гістологічної структури гепатопанкреасу карася сріблястого річки Самара проводиться вперше, уважаємо дані дослідження актуальними для створення об'єктивної картини фізіологічного стану риби даної водойми.

Матеріал і методи

Дослідження проводили в межах Новомосковського району Дніпропетровської області. Для вивчення було вибрано три дослідні ділянки вздовж акваторії річки Самара, що мали різний характер антропогенного впливу (рис. 1). Зокрема, у с. Хашцеве розташовано бази відпочинку, а вище за течією – фермерське господарство. Оскільки м. Новомосковськ є адміністративним центром району, воно має на своїй території як розгалужену соціальну інфраструктуру, так і промислові підприємства, тому водойма поблизу даної дослідної точки зазнає знач-

ного антропогенного впливу. Ділянка річки Самара у межах с. Новоселівка вважається нами умовно чистою, бо має лише два рекреаційні заклади.

Дослідний матеріал отримували в літньо-осінній період протягом 2019–2021 рр. під час проведення науково-дослідних ловів за допомогою зябрових сіток. Об'єктом дослідження вибрано шестирічних особин карася сріблястого (*Carassius gibelio*) обох статей. Визначення віку риби проводилося по лусці за загальноприйнятою методикою (Арсан та ін., 2006). Для гістологічних досліджень відбирали по 30 особин карася сріблястого.

Гепатопанкреас отримували від свіжовиловленої риби шляхом анатомічного розтину. Для фіксації відбирали фрагменти органу розміром 0,3–0,5 см. Фіксацію матеріалу проводили у 10% розчині формаліну за кімнатної температури впродовж 24 годин. Для проведення заливки матеріалу у парафін. Його зневоднювали у спиртових розчинах за температури 37°C. Гістологічний матеріал перебував у кожному з розчинників протягом двох та чотирьох годин. Потім зразки витримували у насиченому розчині парафін-ксилолу при температурі 54°C протягом однієї години. Робили дві зміни парафіну, витримуючи матеріал у кожній по дві години при температурі 54°C. Зразки заливали у парафінові блоки (Присяжнюк і Онищенко, 2016).

Гістологічні дослідження проводили відповідно до загальноприйнятих методик. Для виявлення гістопатологічних змін у будові тканин гепатопанкреасу у карася сріблястого з різних дослідних точок було розглянуто по 100 полів зору. Фотознімки гістологічних препаратів робили за допомогою цифрової фотокамери SciencelabT5005.17M та мікроскопа Ulab XY-B2TLED.

Для проведення морфометричних вимірів проглядали по 150 гепатоцитів. Нами було визначено такі параметри: площа гепатоцита (S), його великий поздовжній (D клітини) і малий поперечні (d клітини) діаметри, площа ядра гепатоцита (s), його великий поздовжній (D ядра) і малий поперечний (d ядра) діаметри. Вимірювання зразків виконували за допомогою програми ScienceLabView7. Статистичну обробку отриманих даних здійснювали у програмі Microsoft Excel 2010.

Результати та обговорення

Річка Самара є лівою притокою головної водної артерії області – річки Дніпро.

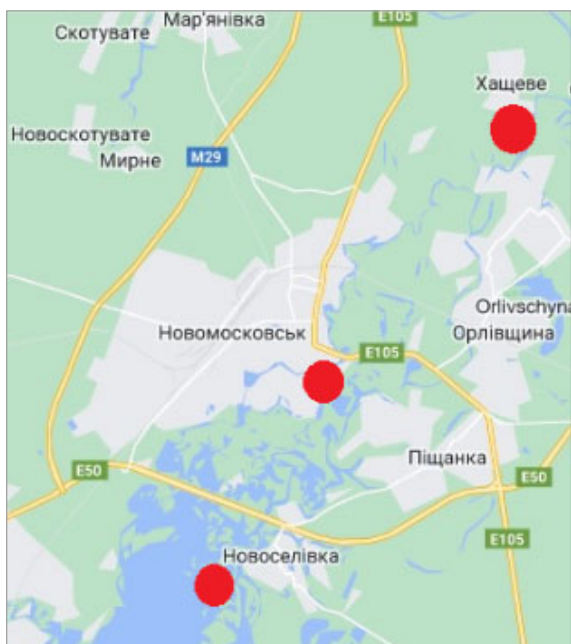


Рис. 1. Місця відбору проб, р. Самара

У зв'язку з розвинутими гірничодобувною, хімічною та металургійною галузями регіону більшість річок Дніпропетровщини потерпає від забруднення.

Відповідно до даних моніторингу, значний рівень впливу промислових та житлово-комунальних скидів призвів до того, що рівень мінералізації річки Самара є вищим за нормативні дані у середньому в три рази. За рівнем мінералізації поверхневої води річки Самара належать до солонуватих, забруднених (Сердюк, 2020; Регіональна..., 2019). Характерним для неї є також високий уміст сульфатів, хлоридів, заліза. Дослідження показали перевищення гранично допустимих концентрацій у воді таких важких металів, як кадмій, мідь, цинк та нікель, що не відповідає нормам для водойм рибогосподарського призначення (Машкова і Шарамок, 2022).

За досить тривалий час відсутні літературні дані щодо впливу зовнішніх чинників на фізіологічний стан карася сріблястого річки Самари. Також немає даних про дослідження гістоструктури гепатопанкреасу риб даного виду у досліджуваній водоймі, тому отримані результати є актуальними.

Для карася сріблястого як представника родини коропових характерним є об'єднання печінки і підшлункової залози в одну структурну одиницю – гепатопанкреас (Kurchenko et al., 2021). Під час візуального морфологічного дослідження гепатопанкреасу карася сріблястого у більшості особин не було виявлено явних проявів аномалій. Гепатопанкреас мав задовільну структуру та колір, ознак паразитарних інвазій виявлено не було.

Дослідження показали, що гепатоцити карася сріблястого було забарвлено у світло-фіолетовий колір, ядра клітин – у синій колір. Стінки судин мали темно-фіолетове забарвлення, еритроцити добре проглядалися.

Аналіз даних показав наявність ознак гіпертрофії деяких гепатоцитів у риби,

виловленої поблизу м. Новомосковськ, порівняно з іншими дослідними точками (табл. 1). Гіпертрофія характеризується збільшенням розміру клітин під час підготовки до мітозу. Проте збільшення розмірів ядра та цитоплазми без зростання плоідності самої клітини є ознакою їх набухання в умовах наявності патологічних процесів (Kurchenko et al., 2021).

Максимальне значення досліджуваних показників було зафіксовано у карася сріблястого, виловленого поблизу м. Новомосковськ. При цьому площа гепатоцитів – на 6,7% та 12,6%, D-клітини – на 0,6% та 5,8%, d-клітини – на 4,3% та 9,2%, площа ядра – на 13,5% та 6,2%, D-ядра – на 8,1% та 3,0%, d-ядра – на 6,5% та 3,7% перевищувала аналогічні значення у с. Хащове та с. Новоселівка відповідно.

Різниця була достовірною в усіх дослідних точках за такими показниками, як площа гепатоциту та площа ядра. За такими показниками, як D- та d-клітини, різниця була достовірною лише для с. Хащове та м. Новомосковськ і с. Новоселівка та м. Новомосковськ. Також різниця була достовірною для показника D-ядра у с. Хащове та м. Новомосковськ. За іншими точками та для показника d-ядра достовірної різниці виявлено не було.

Отримані дані показали, що поблизу с. Новоселівка та с. Хащове зустрічалися риби без гістопатологій гепатопанкреасу, частка яких становила 3,4%. При цьому кількість особин у с. Новоселівка, які мали від 1 до 2 патологій, становила 43,3% (табл. 2).

Відсоток риб, які мали від трьох до п'яти гістопатологій гепатопанкреасу, була найвищою у карася сріблястого поблизу м. Новомосковськ і становила 80,0%, що перевищувало дані значення у с. Хащове та с. Новоселівка відповідно у 1,2 та 1,6 рази. У с. Новоселівка було отримано найменшу кількість риб із трьома (26,7%) та чотирма

Таблиця 1

Морфометричні параметри гепатоцитів карася сріблястого річки Самара

Показники	с. Хащове	м. Новомосковськ	с. Новоселівка
Площа клітини, мкм ²	320,75 ± 5,57 *	343,77 ± 5,53 *	300,51 ± 4,55 *
D клітини, мкм	24,45 ± 0,33 *	24,60 ± 0,32 *	23,16 ± 0,28 *
d клітини, мкм	17,00 ± 0,29 *	17,76 ± 0,28 *	16,11 ± 0,23 *
Площа ядра, мкм ²	17,98 ± 0,37 *	20,81 ± 0,43 *	19,53 ± 0,37 *
D ядра, мкм	5,34 ± 0,15 *	5,81 ± 0,15 *	5,64 ± 0,14
d ядра, мкм	4,26 ± 0,12	4,56 ± 0,12	4,39 ± 0,12

Примітка: * – різниця між показниками вірогідна, $p \leq 0,05$

Таблиця 2

Кількість особин карася сріблястого р. Самара з різною кількістю патологій гепатопанкреасу

Дослідна точка	Кількість особин	Частка риби з патологіями, %			
		Без патологій	1 патологія	2 патології	3 і більше патологій
с. Хащове	30	3,4	6,7	26,6	63,3
м. Новомосковськ	30	-	3,4	16,6	80,0
с. Новоселівка	30	3,4	16,6	46,6	33,4

(6,7%) патологіями тканинної структури гепатопанкреасу.

За забруднення водойми токсичними речовинами у риб досить часто фіксують наявність патологічних змін. Зокрема, під впливом алюмінію спостерігають гіпертрофію гепатоцитів та їхніх ядер, застій крові центральних вен, вакуолізацію цитоплазми, клітинну дегенерацію, пошкодження та зменшення кількості ядер, застій жовчі (Nadi & Alwan, 2021). Окрім того, під дією таких важких металів, як кадмій, мідь, цинк та свинець, можуть спостерігатися жирова дистрофія, некроз та гіперемія синусоїдів (Georgieva et al., 2016).

Також під впливом інфекційних агентів можуть бути виявлені випадки судинного некрозу гепатоцитів, їх вакуалізації та пігментації (Wen et al., 2021). Деякі бактеріальні агенти здатні викликати вакуоліза-

цію та некроз тканин печінки, що пов'язано з утворенням ними токсинів та таких речовин, як гемолізін, протеази та еластази. Окрім некротичних явищ, також можуть спостерігатися застій та геморагічний інфільтрат (Rosidah et al., 2020).

Під час дослідження гістологічної структури гепатопанкреасу карася сріблястого р. Самара було виявлено такі патології у його будові (рис. 2): вакуолізація поодиноких гепатоцитів, некроз, жирова дистрофія гепатоцитів, деформація печінкових часточок. Поодинокі фіксувалися кістозні та пігментні новоутворення, інфільтрація клітин крові.

Оскільки антропогенний вплив на водойму поблизу м. Новомосковськ є комплексним (житлово-комунальні стоки, промислові підприємства, рекреаційні заклади та бази відпочинку, приватний зоопарк,

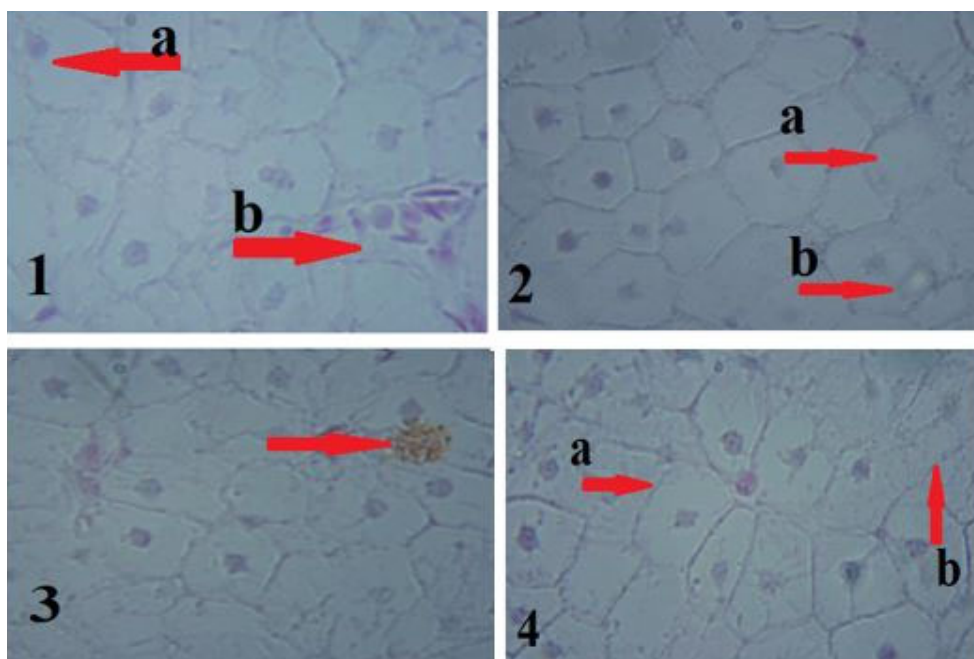


Рис. 2. Гістопатологічні зміни гепатопанкреасу карася сріблястого р. Самара: 1a – ацентричне ядро, 1b – інфільтрація клітин крові; 2a – жирова дистрофія гепатоцитів, 2b – вакуолізація гепатоцитів; 3 – пігментне новоутворення; 4a – деформація печінкових часточок, 4b – осередок некрозу

заклади охорони здоров'я, портова інфраструктура), можливими стають випадки виникнення множинних патологій органів та тканин у риб.

риб спостерігали поблизу м. Новомосковськ. Найменшу частку даних патологій було виявлено у карася сріблястого, отриманого поблизу с. Новоселівка.

Таблиця 3

Частка риби з гістопатологіями гепатопанкреасу, %

Патологія	с. Хащове	м. Новомосковськ	с. Новоселівка
Вакуолізація поодиноких гепатоцитів	30,0	70,0	53,3
Некроз	46,6	46,6	30,0
Жирова дистрофія гепатоцитів	80,0	93,3	73,3
Деформація печінкових часточок	53,3	43,3	26,6
Інфільтрація клітин крові	16,6	26,6	10,0
Кістозні новоутворення	13,3	13,3	3,3
Пігментні новоутворення	13,3	26,6	10,0

Найбільш частою патологією у риб з усіх дослідних ділянок була наявність гепатоцитів із жировою дистрофією. Найчастіше вона зустрічається у риб із м. Новомосковськ і перевищувала даний показник у карася сріблястого із с. Хащове та с. Новоселівка відповідно у 1,2 та 1,3 рази.

Деформацію печінкових часточок частіше фіксували у особин із с. Хащове. Значення даного показника перевищувало аналогічні у карася сріблястого із с. Новоселівка у два рази, а з м. Новомосковськ – у 1,2 рази.

Вакуолізація поодиноких гепатоцитів найчастіше зустрічалася у особин, виловлених поблизу м. Новомосковськ. Цей показник перевищував аналогічний у с. Хащове та с. Новоселівка у 2,3 та 1,3 рази відповідно.

У карася сріблястого, отриманого поблизу м. Новомосковськ та с. Хащове, також фіксували некроз гепатоцитів. Кількість особин із даною патологією перевищувала такий показник у риби із с. Новоселівка у 1,5 рази.

Некроз гепатоцитів є одним із найбільш важких видів патологій. Для нього характерною є втрата гепатоцитом своєї структури через руйнування як внутрішніх структур клітини, так і клітинної мембрани. Наявність даної патології свідчить про сильний негативний тиск навколишнього середовища на організм риби (Kurchenko et al., 2021).

Такі патології, як інфільтрація клітин крові в просвіт печінкових часточок, кістозні та пігментні новоутворення, зустрічалися поодинокі, проте найбільшу кількість таких

Висновки

За результатами морфометричних досліджень гепатоцитів було виявлено ознаки гіпертрофії клітин карася сріблястого, виловленого поблизу м. Новомосковськ, що може бути свідченням негативного впливу на їх організм чинників навколишнього середовища.

Аналіз гістологічних зрізів гепатопанкреасу карася сріблястого дав змогу виявити такі патології, як: вакуолізація поодиноких гепатоцитів, некроз, жирова дистрофія гепатоцитів, деформація печінкових часточок. Поодинокі фіксувалися кістозні та пігментні новоутворення, інфільтрація клітин крові. Найчастіше гістопатологічні зміни гепатопанкреасу спостерігали у риби, виловленої поблизу м. Новомосковськ.

Такі патології, як вакуолізація гепатоцитів, жирова дистрофія, деформація часточок та наявність некротичних осередків, можуть свідчити про значне навантаження на рибу несприятливих чинників. У результаті їхнього впливу можемо спостерігати у досліджуваної риби зниження загальної опірності та адаптаційних процесів організму, що викликає аномальні зміни в будові тканин гепатопанкреасу.

Отримані дані показують ефективність використання оцінки гістологічної структури гепатопанкреасу карася сріблястого як допоміжного біомаркера під час проведення комплексної оцінки впливу антропогенних чинників на фізіологічний стан досліджуваного виду.

Список використаної літератури

Арсан О. М., Давидов О. А., Дьяченко Т. М. Методи гідроекологічних досліджень поверхневих вод / за ред. В.Д. Романенка. Київ: ЛОГОС, 2006. С. 400.

Коваленко Ю. О., Примачов М. Т., Потрохов О. С., Зінковський О. Г. Деякі адаптивні реакції карася сріблястого *Sarassius auratus gibelio* (Bloch) за надмірного навантаження амонійним азотом. *Рибогосподарська наука України*. 2018. № 2(44). С. 116–129.

Корженевська П. О., Шарамок Т. С., Мушит С. О. Сезонна динаміка морфофізіологічних показників молоді коропа лускатого (*Cyprinus carpio* Linnaeus, 1758) Таромського рибного господарства. *Рибогосподарська наука України*. 2019. № 3(49). С. 5–15. <https://doi.org/10.15407/fsu2019.03.005>

Маренков О. М., Єсіпова Н. Б., Шмагайло М. О. Наукове обґрунтування рибогосподарської діяльності в Запорізькому (Дніпровському) водосховищі. *Екологічні науки*. 2022. № 4(43). С. 113–120. <https://doi.org/10.32846/2306-9716/2022.eco.4-43.18>

Машкова К. А., Шарамок Т. С. Аналіз умісту важких металів у воді та м'язах карася сріблястого (*Sarassius gibelio*) річки Самара Дніпропетровської області. *Вісник Сумського аграрного університету. Серія «Агрономія і Біологія»*. 2022. Вип. 2(48). С. 124–130. <https://doi.org/10.32845/agrobio.2022.2.17>

Мельник А. П., Власова Н. М., Захарченко І. Л. Розподіл та накопичення важких металів в органах і тканинах промислових видів риб Каховського водосховища. *Рибогосподарська наука України*. 2011. № 1. С. 74–80.

Присяжнюк Н. М., Онищенко Л. С. Особливості морфології печінки окремих видів трирічок родини корошових. *Науково-технічний бюлетень НДЦ біобезпеки та екологічного контролю ресурсів АПК*. 2016. Т. 4. № 1. С. 198–201.

Регіональна доповідь про стан навколишнього природного середовища в Дніпропетровській області за 2019 рік. [Електронний ресурс]. URL: <https://adm.dp.gov.ua/storage/app/uploads/public/605/06f/47b/60506f47bd3cb255698190.pdf> (дата звернення: 06.03.2023).

Сердюк С. М. Особливості антропогенного впливу на води р. Самара. *Матеріали міжнародної науково-практичної інтернет-конференції «Сучасний стан та перспективи розвитку меліорації земель»: до дня пам'яті доктора географічних наук, професора О.Ф. Литовченка*. Дніпро: ДДАЕУ, 2020. С. 90.

Шарамок Т.С., Курченко В.О., Колесник Н.А. Гістоморфометрична структура гепатопанкреасу деяких корошових риб (*Cyprinidae rafinesque*, 1810) Запорізького водосховища. *Рибогосподарська наука України*. 2017. № 4. С. 75–84.

Farombi O., Adelowo O., Ajimo Y., Biomarkers of Oxidative Stress and Heavy Metal Levels as Indicators of Environmental Pollution in African Cat Fish (*Clarias gariepinus*) from Nigeria Ogun River. *Int. J. Environ. Res. Public Health*. 2007/ Vol. 4 (2). P. 158–165. <https://doi.org/10.3390/ijerph2007040011>

Georgieva E., Yancheva V., Velcheva I., Iliev I. Histological and biochemical changes in liver of common carp (*Cyprinus carpio* L.) under metal exposure. *North-Western Journal of Zoology*. 2016. Vol. 12(2).

Hadi A. A., Alwan S. F. Histopathological changes in gills, liver and kidney of fresh water fish, *Tilapia zillii*, exposed to aluminum. *Int. J. of Pharm. & Life Sci. (IJPLS)*. 2021. № 3. P. 2071–2081.

Kurchenko V. O., Sharamok T. S., Holub O. V. The histopathological condition of hepatopancreas of the Prussian carp (*Sarassius gibelio* (Bloch, 1782)) in the modern conditions of the Zaporizhian (Dnipro) reservoir. *World Scientific News*. 2021. Vol. 153(2). P. 181–191.

Rosidah, Maria Dewi Yunita, Isni Nurruhwati, Achmad Rizal. Histopathological changes in gold fish (*Carassius auratus* (Linnaeus, 1758)) infected by *Aeromonas hydrophila* bacteria with various densities. *World Scientific News*. 2020. Vol. 142. P. 150–168.

Wen, J., Xu, Y., Su, M., Lu, L., Wang, H. Susceptibility of Goldfish to Cyprinid Herpesvirus 2 (CyHV-2) SH01 Isolated from Cultured Crucian Carp. *Viruses*. 2021. Vol. 13. P. 1761. <https://doi.org/10.3390/v13091761>

References (translated & transliterated)

Arsan, O. M., Davydov, O. A., & Diachenko, T. M. (2006). *Metody hidroekologichnykh doslidzhen poverkhnevnykh vod*. [Methods of hydroecological research of surface waters]. (Romanenko V.D. Eds.). NAN Ukraine. Instytut Hidrobiologii. Kyiv: LOHOS. 400 [in Ukrainian].

Kovalenko, Yu. O., Prymachov, M. T., Potrokhov, O. S., & Zinkovskyi, O. H. (2018). *Deiaki adaptivni reaktsii karasia sribliastoho Sarassius auratus gibelio (Vloch) za nadmirnoho navantazhennia amoniinym azotom* [Some adaptive reactions of the silver crucian crucian *Sarassius auratus gibelio*

(Bloch) to an excessive load of ammonium nitrogen]. *Rybohospodarska nauka Ukrainy [Fisheries Science of Ukraine]*, 2(44), 116–129 [in Ukrainian].

Korzhenyeva, P. O., Sharamok, T. S., & Mushyt, S. O. (2019). Sezonna dynamika morfo-fiziologichnykh pokaznykiv molodi koropa luskatoho (Syprinus carpio Linnaeus, 1758) Taromskoho rybnoho hospodarstva [Seasonal dynamics of morpho-physiological indicators of young scaly carp]. *Rybohospodarska nauka Ukrainy [Fisheries Science of Ukraine]*, 3(49), 5–15. <https://doi.org/10.15407/fsu2019.03.005> [in Ukrainian].

Marenkov, O. M., Yesipova N. B., & Shmahailo, M. O. (2022). Naukove obhruntuvannya rybohospodarskoi diialnosti v Zaporizkomu (Dniprovskomu) vodoskhovyshchi [Scientific justification of fishing activity in the Zaporizhzhya (Dnieper) reservoir]. *Ekologichni nauky [Environmental sciences]*, 4(43), 113–120 <https://doi.org/10.32846/2306-9716/2022.eco.4-43.18> [in Ukrainian].

Mashkova, K. A., & Sharamok, T. S. (2022). Analiz vmistu vazhkykh metaliv u vodi ta miazakh karasia sribliastoho (Carassius gibelio) richky Samara Dnipropetrovskoi oblasti [Analysis of the content of heavy metals in the water and muscles of silver crucian carp (Carassius gibelio) of the Samara River, Dnipropetrovsk region]. *Visnyk Sumskoho aharnoho universytetu. Seriya «Ahronomiia i Biologhiia» [Bulletin of the Sumy Agrarian University. "Agronomy and Biology" series]*, 2 (48), 124–130. <https://doi.org/10.32845/agrobio.2022.2.17> [in Ukrainian].

Melnyk, A. P., Vlasova, N. M., & Zakharchenko I. L. (2011). Rozpodil ta nakopychennia vazhkykh metaliv v orhanakh i tkanynakh promyslovykh vydiv ryb Kakhovskoho vodoskhovyshcha [Distribution and accumulation of heavy metals in the organs and tissues of commercial fish species of the Kakhovsk Reservoir]. *Rybohospodarska nauka Ukrainy [Fisheries Science of Ukraine]*, 1, 74–80 [in Ukrainian].

Prysiashniuk, N. M., & Onyshchenko, L. S. (2016). Osoblyvosti morfolohii pechinky okremykh vydiv tryrichok rodyny koropovykh [Peculiarities of the liver morphology of certain species of three-year-olds of the carp family]. *Naukovo-tekhnichnyi biuleten NDTs biobezpeky ta ekologichnoho kontroliu resursiv APK [Scientific and technical bulletin of the NDC of biosafety and ecological control of agricultural resources]*, 4(1), 198–201 [in Ukrainian].

Rehionalna dopovid pro stan navkolyshnoho pryrodnoho seredovyshcha v Dnipropetrovskii oblasti za 2019 rik [Regional report on the state of the natural environment in the Dnipropetrovsk region for 2019]. [Electronic resource] URL: <https://adm.dp.gov.ua/storage/app/uploads/public/605/06f/47b/60506f47bd3cb255698190.pdf> (access date 06.03.2023) [in Ukrainian].

Serdiuk, S. M. (2020). Osoblyvosti antropohennoho vplyvu na vody r. Samara [Peculiarities of anthropogenic impact on the waters of the Samara River]. *Materialy mizhnarodnoi naukovo-praktychnoi internet-konferentsii «Suchasnyi stan ta perspektyvy rozvytku melioratsii zemel»: do dnia pam'iaty doktora heohrafichnykh nauk, profesora O.F. Lytovchenka [Materials of the international scientific and practical Internet conference «Current state and prospects for the development of land reclamation»: to the day of memory of the Doctor of Geographical Sciences, Professor O.F. Lytovchenka]*. Dnipro: DDAEU [in Ukrainian].

Sharamok, T. S., Kurchenko, V. O., & Kolesnyk, N. L. (2017). Histo-morfometrychna struktura hepatopankreasu deiakykh koropovykh ryb (Syprinidae rafinesque, 1810) Zaporizkoho vodoskhovyshcha [Histo-morphometric structure of the hepatopancreas of some carp fish (Syprinidae rafinesque, 1810) of the Zaporizhzhia Reservoir]. *Rybohospodarska nauka Ukrainy [Fisheries Science of Ukraine]*, 4, 75–84 [in Ukrainian].

Farombi, O., Adelowo, O., & Ajimo, Y. (2007). Biomarkers of Oxidative Stress and Heavy Metal Levels as Indicators of Environmental Pollution in African Cat Fish (*Clarias gariepinus*) from Nigeria Ogun River. *Int. J. Environ. Res. Public Health*, 4(2), 158–165. <https://doi.org/10.3390/ijerph2007040011> [in English].

Georgieva, E., Yancheva, V., Velcheva, I., & Iliev, I. (2016). Histological and biochemical changes in liver of common carp (*Cyprinus carpio* L.) under metal exposure. *North-Western Journal of Zoology*, 12 (2) [in English].

Hadi, A. A., & Alwan, S. F. (2021). Histopathological changes in gills, liver and kidney of fresh water fish, *Tilapia zillii*, exposed to aluminum. *Int. J. of Pharm. & Life Sci. (IJPLS)*, 3, 2071–208 [in English].

Kurchenko, V. O., Sharamok, T. S., & Holub, O. V. (2021). The histopathological condition of hepatopancreas of the Prussian carp (*Carassius gibelio* (Bloch, 1782)) in the modern conditions of the Zaporizhian (Dnipro) reservoir. *World Scientific News*, 153(2), 181–191 [in English].

Rosidah, Maria Dewi Yunita, Isni Nurruhwati, Achmad Rizal. (2020). Histopathological changes in gold fish (*Carassius auratus* (Linnaeus, 1758)) infected by *Aeromonas hydrophila* bacteria with various densities. *World Scientific News*. 142, 150-168 [in English].

Wen, J., Xu, Y., Su, M., Lu, L., & Wang, H. (2021). Susceptibility of Goldfish to Cyprinid Herpesvirus 2 (CyHV-2) SH01 Isolated from Cultured Crucian Carp. *Viruses*. 13. 1761. <https://doi.org/10.3390/v13091761> [in English].

Отримано: 08.05.2023

Прийнято: 17.05.2023